

# إعتلال الشبكية لدى مرضى السكري

Diabetic Retinopathy

# Diabetic Retinopathy

إعتلال الشبكية لدى  
مرضى السكري

خبرة عالمية  
في عناية  
العيون

World leading  
experts in  
eye care

مستشفيات  
مورفيلدز  
للعيون في الإمارات  
فرع من مورفيلدز لندن



Moorfields  
Eye Hospitals UAE  
A branch of Moorfields London

# Introduction

▶ Diabetic patients can have complications with retinal disease due to high blood sugar, this is called Diabetic Retinopathy.

▶ The retina can be compared to the film in a camera and transmits the images through the nerve to the brain. The retina has very fine blood vessels that supply it with nutrients and oxygen.

▶ In Diabetic Retinopathy these blood vessels are damaged and can be blocked or leak fluid. This, combined with bleeding, may damage the cells of the retina irreversibly.

▶ In more severe disease, fragile vessels grow on the retina. These new vessels sometimes bleed in the eye and can cause blurring of the vision.

Retinopathy can affect the macula, (central part of the retina) causing Diabetic Maculopathy or the outer peripheral retina, or both. It is much more serious if the macula is affected as well.

If you have high blood pressure in addition to diabetes, the condition can be more severe.

# المقدمة

◀ قد يعاني مرضى السكري مضاعفات على مستوى شبكية العين يسببها ارتفاع نسبة السكر في الدم. تدعى هذه الحالة إعتلال الشبكية السكري.

◀ تعمل الشبكية على غرار الفيلم في جهاز التصوير الفوتوغرافي وتنقل الصور من خلال العصب البصري إلى الدماغ. تمتلك الشبكية أوعية دموية عالية الدقة تزودها بالمغذيات والأوكسجين.

◀ عند الإصابة بإعتلال الشبكية السكري تكون هذه الأوعية متضررة، مسدودة أو ترشح السوائل. وقد تنزف وتتلف خلايا الشبكية نهائياً.

◀ عندما يستفحل المرض تنمو شعيرات هشة على الشبكية وتنزف أحياناً بحيث تسبب ضبابية في الرؤية.

بإمكان إعتلال الشبكية إتلاف البقعة (الجزء المركزي من الشبكية). يطلق على هذه الحالة إسم الداء البقعي السكري أو إتلاف طرف الشبكية الخارجي أو كلاهما علماً بأن إصابة البقعة هي الأكثر خطورة.

إن كنت تعاني من ارتفاع ضغط الدم إضافة إلى السكري فهذا قد يجعل الأمر أكثر سوءاً.

# أنواع إعتلال الشبكية السكري

## إعتلال الشبكية السكري الموضعي

في البداية تظهر علامات التورم المجهرية أو التمدد وهو تمدد محلي في الأوعية الدموية. ثم تسرب سائل بالغ في الصفر إلى جانب نزيف ضئيل في أجزاء مختلفة من الشبكية بحيث يتراعى لطبيب العيون لدى فحصه الجزء الخلفي من العين وكان به نقاط ولبطات. في هذه الحالة لا يكون البصر معتلاً لكنه يحتاج إلى العناية المستمرة.

## إعتلال الشبكية السكري التمددي

في هذه المرحلة تنمو أوعية دموية جديدة في بعض أجزاء الشبكية. هذه الأوعية هشة وتنزف بسهولة مما يسبب الضرر للشبكية. إذا استمر النزيف دون معالجته بالليزر يتأذى البصر على نحو خطير وقد تنفصل أجزاء من الشبكية أيضاً عن مؤخرة العين.

## الاعتلال البقعي السكري

تظهر هذه الحالة عندما يتضرر الجزء الأوسط من الشبكية حيث يؤدي نزيف الأوعية الدموية في هذه المنطقة إلى تورمها معرضاً البصر إلى الخطر.

قد يتفاوت علاج هذه الحالة بين الليزر والحقن أو الجراحة مع إزالة الجسم.

# Types of Diabetic Retinopathy

## Non Proliferative Diabetic Retinopathy

Initially there are only some tiny microaneurysms, localized enlargements of the vessels; tiny leaks of fluid and blood in various parts of the retina. The Ophthalmologist can see these as tiny “dots” and “blots” on the retina when they examine the back of the eye. Your vision is not usually affected but you will need careful follow up.

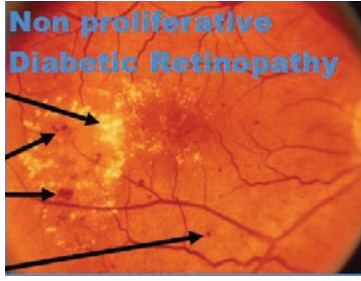## Proliferative Diabetic Retinopathy

New blood vessels grow in some part or parts of the retina at this stage, they are delicate and can easily bleed which can damage the retina. Without laser treatment, vision is likely to become seriously affected by bleeding. Parts of the retina may also detach from the back of the eye.

## Diabetic Maculopathy

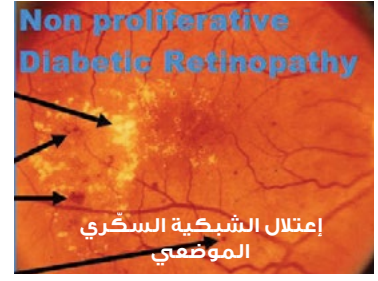This is when the central part of the retina is affected. Leaking vessels in this area can cause swelling of the retina and severely compromise vision.

Treatment might vary from laser treatment to injections or surgery with a vitrectomy.

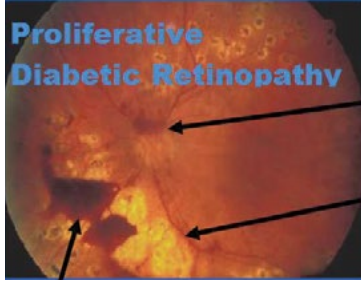


Exudates are deposits in the retina from leaky vessels. Haemorrhages in the retina of varying sizes. Microaneurysms.

تترسب السوائل الناضجة من الأوعية الدموية على الشبكية. نزيف في الشبكية بأحجام متفاوتة. أنورسما مجهرية

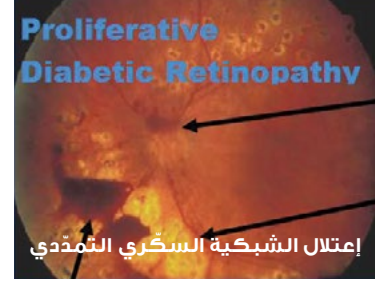

إعتلال الشبكية السكري الموضعي



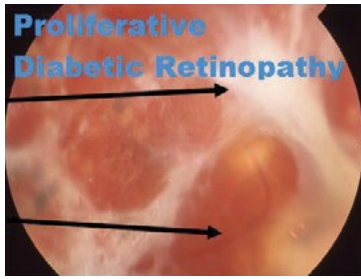
Optic Nerve with abnormal new vessels that have bled. Scars from previous laser treatment.

عصب بصري مع أوعية دموية شاذة نازفة. آثار ندوب من علاج سابق بالليزر.



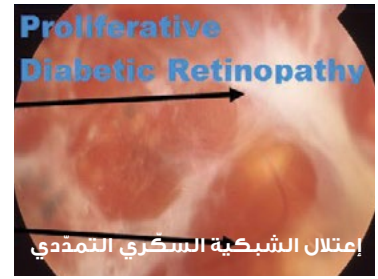
إعتلال الشبكية السكري التمددي

نزيف زجاجي أمام الشبكية

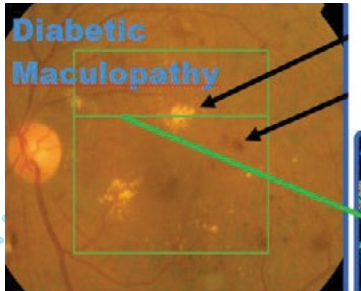


End stage proliferative Diabetic Retinopathy with fibrous bands. Retinal Detachment.

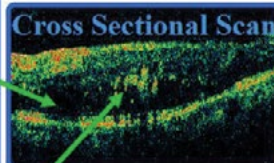
إعتلال الشبكية السكري التمددي في مراحله الأخيرة مع شرائط ليفية.



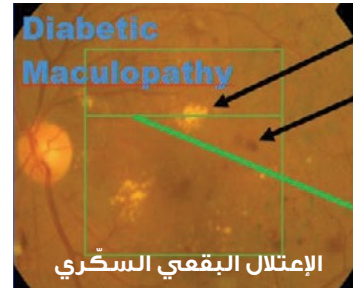
إعتلال الشبكية السكري التمددي



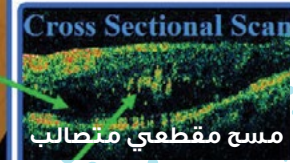
Exudates (yellow) and haemorrhages in the central retina.



Cross sectional scan showing thickening of the macula and exudates.



نضح (أصفر) ونزيف في مركز الشبكية.



الإعتلال البقعي السكري

مسح مقطعي متصلب

صورة مسح مقطعي متصلب يظهر إزداد سماكة البقعة (إستسقام) والنضح.

## هل الوقاية ممكنة؟

لا شك أنّ التحكم الفعّال بداء السكري له إنعكاسات إيجابية طويلة الأمد على العينين إذ إنّ إنحسار السكري يبطئ تقدّم إعتلال الشبكية. لذلك فإنّ التحكم السليم بنسبة السكر في دمك هو فعلٌ حاسمٌ في وقاية عينيك. وإحرص على إجراء قياس دوري لضغط دمك وإبقائه ضمن الحدود الصحيّة. وتجدد الإشارة إلى أنّ التدخين والسكري مجتمعين لهما عواقب وخيمة على كافة أعضاء الجسم.

## ماذا ينبغي أن أفعل؟

إنّ العلاج في معظم الحالات يحول دون فقدان المريض بصره. لذلك إن كنت تعاني من داء السكري، يتوجّب عليك ان تفحص عينيك على نحو منتظم لرصد أي إعتلال محتمل في الشبكية قبل تفاقمه وإنعكاسه سلباً على بصرك.

## Can it be prevented?

There is strong evidence that improving control of diabetes has a long term beneficial effect on the eyes, slowing the rate of progression of diabetic retinopathy. Hence, making sure your blood sugar is well controlled is a crucial part of looking after your eyes. It is also important to ensure your blood pressure is regularly checked and treated if elevated. The combination of smoking and diabetes has severe health effects throughout your body.

## What can I do?

Treatment can prevent loss of vision and blindness in most cases. Therefore, if you have diabetes it is vital that you have regular eye checks to detect retinopathy before your vision becomes seriously affected.



## Moorfields Eye Hospital Dubai

A branch of Moorfields London

### Moorfields Eye Hospital Dubai

Dubai Healthcare City,  
PO Box 505054, District 1,  
Al Razi Building 64, Block E, Floor 3,  
Dubai, U.A.E.  
Tel. +971 4 429 7888  
moorfields.ae



### Opening hours:

Saturday to Thursday, 8.30am to 5.30pm,  
for information and advice on eye conditions and  
treatments from experienced ophthalmic trained staff.

### Moorfields Abu Dhabi



## Moorfields Eye Hospital Centre

A branch of Moorfields London

IN PARTNERSHIP WITH UEMEDICAL

### Moorfields Eye Hospital Centre

PO Box 62807, Villas B01 and B02,  
Marina Village, near Marina Mall,  
Abu Dhabi, U.A.E.  
Tel. +971 2 635 6161  
moorfields.ae



### Opening hours:

Sunday to Wednesday, 9.00am to 8.00pm.  
Thursday and Saturday, 9.00am to 6.00pm.

## مستشفى مورفيلدز دبي للعيون

فرع من مورفيلدز لندن



### مستشفى مورفيلدز دبي للعيون

مدينة دبي الطبية،  
ص.ب. 505054، منطقة 1،  
بناية الرازي 64، مبنى هـ، الطابق 3،  
دبي، أ.ع.م.  
هاتف +971 4 429 7888  
moorfields.ae



### ساعات العمل:

السبت إلى الخميس، 8.30 صباحاً إلى 5.30 مساءً،  
للمعلومات والنصائح حول أمراض العيون وعلاجها من قبل  
كادر مختص ومؤهل.

### مورفيلدز أبوظبي

## مركز مستشفى مورفيلدز للعيون

فرع من مورفيلدز لندن



### مركز مستشفى مورفيلدز للعيون

ص.ب. 62807، فيلا B01 و B02،  
قرية المارينا، بجانب المارينا مول،  
أبوظبي، أ.ع.م.  
هاتف +971 2 635 6161  
moorfields.ae



### ساعات العمل:

الأحد إلى الأربعاء، 9.00 صباحاً إلى 8.00 مساءً.  
الخميس والسبت، 9.00 صباحاً إلى 6.00 مساءً.